

# Мгновенное цифровое патологическое исследование с VivaScope® 2500M-G4

## Конфокальная лазерная сканирующая микроскопия обеспечивает быструю альтернативу замороженным срезам

**VivaScope 2500M-G4** – это конфокальный лазерный сканирующий микроскоп, специально разработанный для анализа диагностических биопсий и оценки краев опухоли во время операции. Образцы могут быть исследованы непосредственно после эксцизии без трудоемких процедур.

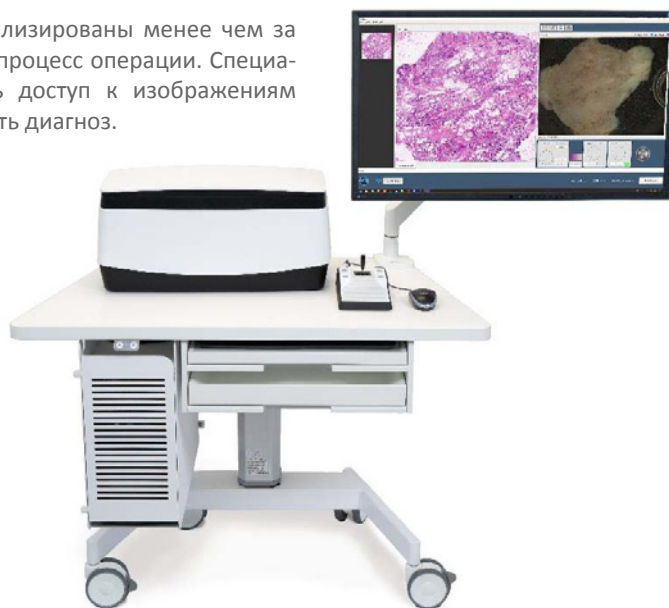Подготовка ткани и окрашивание занимают всего несколько минут. Прямая оценка иссеченной ткани в оптических срезах показывает клеточную морфологию – аналогично обычной гистологии – и границы опухоли, а также гистологические особенности могут быть точно оценены. Таким образом, использование **VivaScope 2500M-G4** во время операции вместо замороженных срезов может значительно сократить время, необходимое для вмешательства.

## Мгновенное цифровое патологическое исследование в урологии

Стандартные биопсии могут быть обработаны и визуализированы менее чем за 5 минут. Это позволяет радикально изменить рабочий процесс операции. Специалисты по лабораторной диагностике могут получить доступ к изображениям удаленно, независимо от их местоположения и поставить диагноз.

Недавно мгновенное обследование с использованием VivaScope 2500M было выполнено во время роботизированной радикальной простатэктомии, где неопухолевая и раковая ткани предстательной железы сравнивалась с гистопатологическим диагнозом. Предварительные результаты показывают общее существенное диагностическое согласие в 91 % между конфокальным и гистопатологическим диагнозом (n = 89). Смотрите выдержку из этой публикации (Puliatti.S et al., BJU Int. 2019)

Во втором исследовании была проведена оценка диагноза уротелиальной карциномы высокой/низкой степени злокачественности в мочевом пузыре и мочеточнике. Предварительные результаты показали 100 % соответствие между градацией изображений FCM и окончательной гистопатологией всех образцов уротелиальной карциномы мочевого пузыря (n=8).



Перевод: VivaScope 2500M G4 с подвижным столом

**Международный британский журнал урологии. 25 марта 2019 г. doi: 10.1111/bju.14754.**

**Флуоресцентная конфокальная микроскопия ex-vivo: первое применение для патологического исследования предстательной железы в реальном времени.** Пулятти С., Бертони Л., Пироло Г. М., Аццони П., Бевилакка Л., Эйсса А, Эльшербины А., Сигинолфи М. С., Честер Д., Рокко Б., Микали С., Баньи И, Реджани Бонетти Л., Майорана А., Малвехи Д., Лонго С., Монтирони Р, Бьянки Дж., Пеллакани ДжГ.

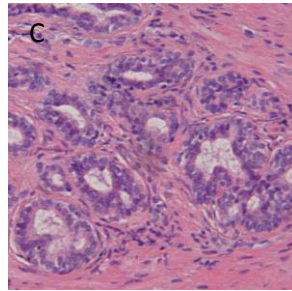
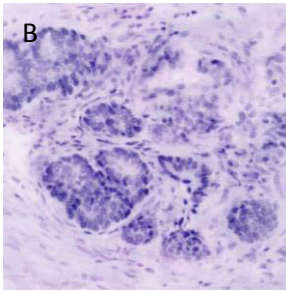
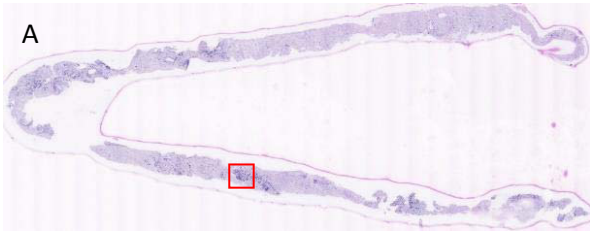
**Выдержка**

**ПРЕДЫСТОРИЯ:**

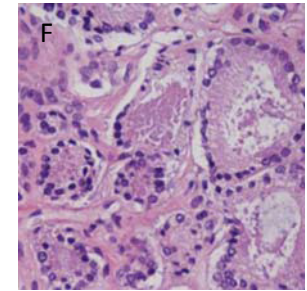
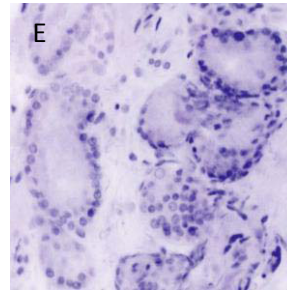
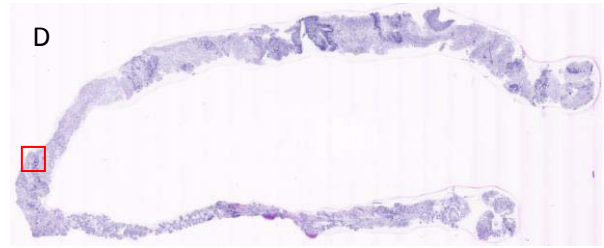
В настоящее время при интраоперационном патологическом исследовании рака предстательной железы в режиме реального времени используется замороженный срез, несмотря на многие присущие этой процедуре ограничения. Флуоресцентная конфокальная микроскопия ex vivo (FCM) - это новая технология, которая обеспечивает быструю микроскопическую флуоресцентную и отражательную способность визуализации тканей. Было доказано, что FCM целесообразен при очаговых поражениях кишечника, молочной железы, щитовидной железы и кожи. Однако она никогда не применялась в урологии. Цель нашего исследования - сообщить о первом применении FCM в урологической области, оценивая ее диагностическую точность для неопухолевой и раковой ткани простаты (аденокарцинома предстательной железы) по сравнению с гистопатологическими диагнозами общепринятого стандарта.

**МЕТОДЫ:** восемьдесят девять образцов от 13 пациентов с клинически локализованным раком предстательной железы были включены в исследование. Всем пациентам была проведена роботизированная лапароскопическая радикальная простатэктомия со свежими биопсиями тканей предстательной железы, взятыми в конце каждого вмешательства с использованием иглы для биопсии 18 калибра по шкале Гейдж. Образцы были случайным образом распределены 3 участвующим в исследовании специалистам по лабораторной диагностике для оценки. Достоверность заключений внутри и между обозревателями была проверена с помощью каплы Коэна. Диагностическая успешность оценивалась на основе анализа кривой операционной характеристики диагностического метода. **РЕЗУЛЬТАТЫ ИССЛЕДОВАНИЙ:** общее диагностическое согласие между FCM и гистопатологическими диагнозами было существенным с 91 % правильного диагноза ( $\kappa = 0,75$ ) и площадью под кривой (AUC) 0,884 (95 % ДИ 0,840 0,920), чувствительностью 83,33 % и специфичностью 93,53 %. **АНАЛИЗ РЕЗУЛЬТАТОВ:** FCM, по-видимому, является многообещающим инструментом для повышения информативности образцов, учитывая ее простое применение и очень быструю генерацию микроскопических изображений (менее 5 минут на образец). Этот метод может потенциально использоваться для интраоперационного анализа патологических образцов. Эта статья защищена авторским правом. Все права защищены.

## Ацинарная аденокарцинома предстательной железы с атипичными уплотнениями

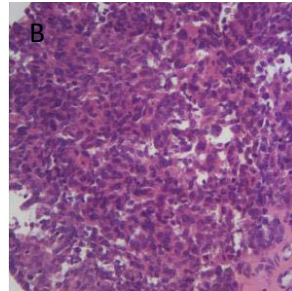
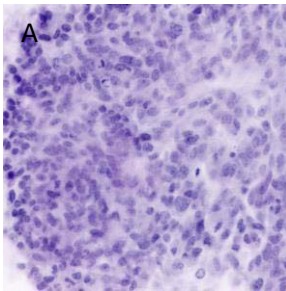


Уротелиальная карцинома высокой степени в мочеточнике с ядерным плеоморфизмом и митотической активностью: (A) изображение *ex vivo* FCM (B), соответствующее изображение H&E

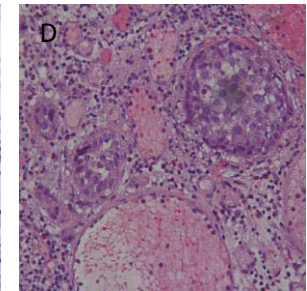
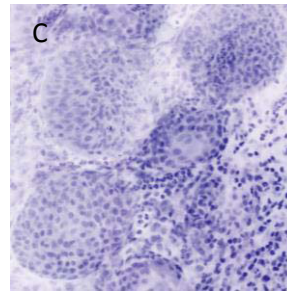


Уротелиальная карцинома в мочевом пузыре: гнезда атипичных клеток в корионе: (C) изображение *ex vivo* FCM (D), соответствующее изображение H&E

## Уротелиальная карцинома мочеточника и мочевого пузыря



Нормальные предстательные железы с воспалительным компонентом: (A) изображение биопсии простаты *ex vivo* FCM; (B) увеличенное изображение улучшает визуализацию деталей ткани и морфологии клеток; (C) сопоставить изображение H&E



Ацинарная аденокарцинома предстательной железы с атипичными железами: (D) изображение *ex vivo* FCM биопсии простаты; (E) увеличенное изображение; (F) соответствующее изображение H&E

Все изображения на этой странице любезно предоставлены доктором Стефано Пулиатти, доктором Лаурой Бертони, доктором Паолой Аццони, доктором Лука Реджани-Бонетти и профессором Бернардо Рокко, Университет Модены и Реджо-Эмилия, Италия.

**VivaScope GmbH**

Штальгруберринг, 5

81829 Мюнхен, Германия

Телефон +49 (0) 89 / 420 96 - 280

Email [info@vivascope.eu](mailto:info@vivascope.eu)

[www.vivascope.eu](http://www.vivascope.eu)

**VIVASCOPE**